




HEART LABORATORY

# VÁLVULA AÓRTICA Y SENOS



Laboratorio de Anatomía Cardíaca,  
Instituto de ciencias aplicadas prof.  
Provenzano (ICAP), UBA.

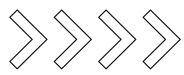


# ÍNDICE

- Válvula aórtica 1
- Senos Aórticos 5
- Bibliografía 10



HEART  
laboratory



# VÁLVULA AÓRTICA:

## Orificio Aórtico:

La válvula aórtica , se encuentra adherida a la capa media y adventicia de la arteria aorta, dentro de la primera porción de la misma, denominada Bulbo Aórtico, que se encuentra más dilatada que el resto con una longitud aproximada de entre 2 y 3 centímetros y una circunferencia de 7,5 centímetros.

## Valvas semilunares:

La válvula está formada por tres valvas denominadas semilunares. En los libros clásicos se describe una valva aórtica posterior, una anterior derecha y otra anterior izquierda. Nada más errado de la realidad. El seno coronario derecho es en realidad el único anterior y los otros dos posteriores. El seno de valsalva derecho al mismo tiempo es el más extenso en líneas generales y es el que se inserta en el septum muscular.

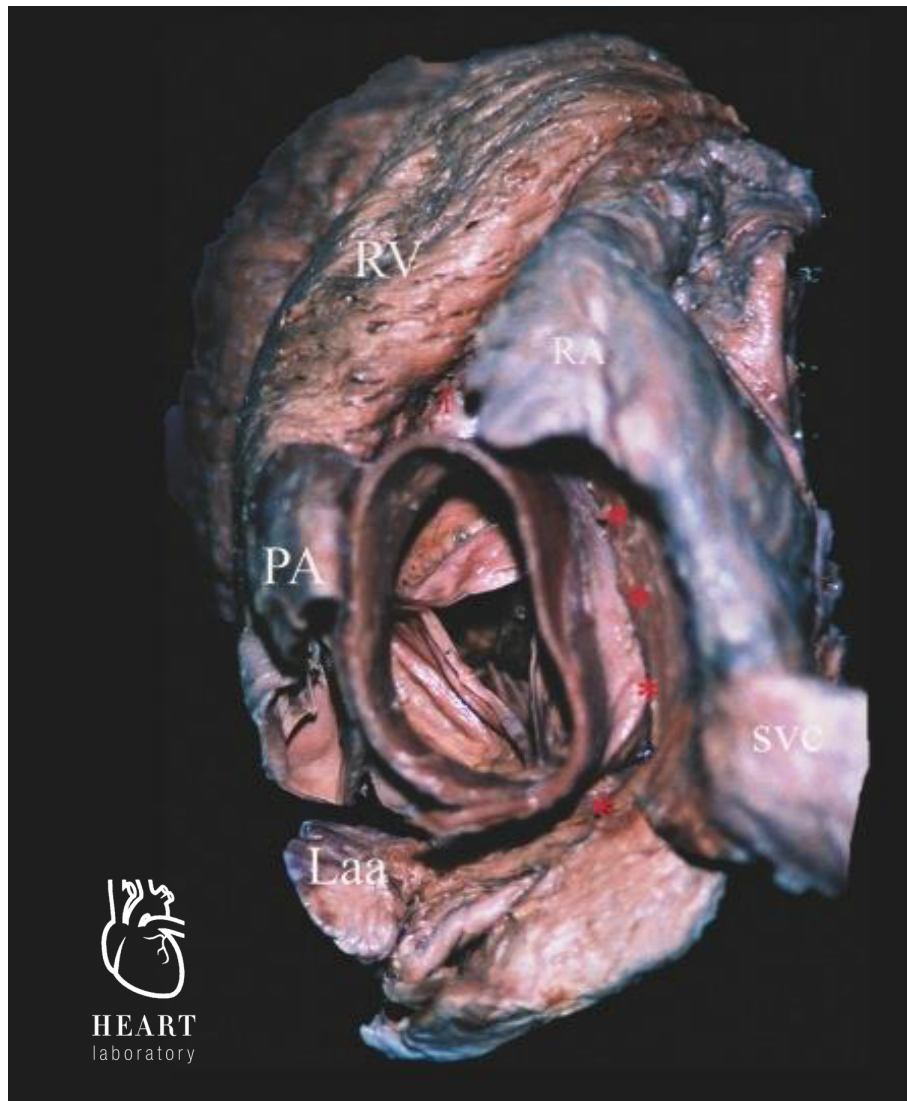Las valvas semilunares presentan dos caras: una parietal o superior- que es cóncava- y una axial o inferior -que es convexa-. A su vez presentan un borde adherente curvo mediante el cual se unen a la pared arterial por sus extremos y al miocardio mediante su parte inferior.

Por último, un borde libre en el cual se encuentra un abultamiento formado por un nódulo fibroso denominado Nódulo de la Valva Semilunar o cuerpos de Arancio, que permite el cierre perfecto del aparato valvular durante la diástole ventricular impidiendo así el reflujo de sangre hacia la cavidad ventricular. A partir de estos nódulos se desprenden dos bordes que se extienden hacia afuera y abajo, los cuales delimitan la línea de cierre las valvas, cuando cada una se apoya sobre la contigua para cerrarse. El área total de las valvas es aproximadamente un 40% mayor que la de la raíz de la aorta.

Enorme diferencia con la válvula mitral, la superficie de cierre (o coaptamiento) de la válvula aórtica es de apenas 3mm, por lo cual su funcionamiento es más precisión de relojería comparándola con el mecanismo de cierre mitral, que impresiona un “ simple “ cierre de puerta, siendo la puerrta en sí la valva anterior y el marco la valva posterior.

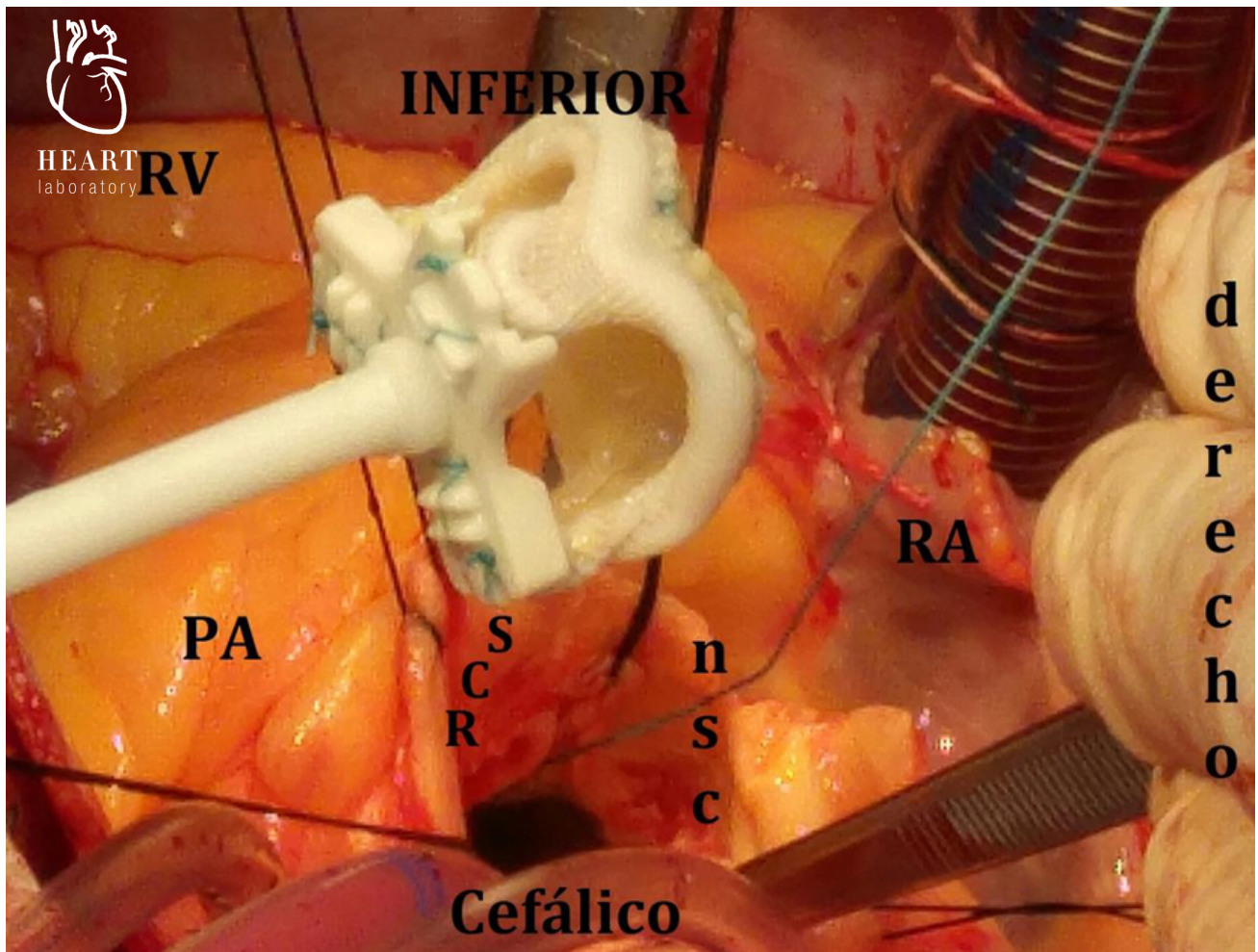
Histológicamente, las valvas están formadas por un centro de colágeno denso denominado fibrosa recubierta de endotelio. Son avasculares.

HEART  
laboratory



**Fotografía 6.1.** Válvula aortica desde una vista superior. Esta es claramente la estructura central cardiaca, con sus tres valvas. La anterior se relaciona con la crista supraventricular de His o espolón de Wolf y con el ventrículo derecho, así como con la arteria pulmonar. El seno no Coronario, apenas visible, se relaciona con la banda interauricular; el seno Coronario izquierdo, con la arteria pulmonar y la orejuela de la aurícula izquierda. (Técnica de disección a ojo desnudo de corazón formolizado, tinción con azul de metileno).

**REFERENCIAS.** 1: tronco de la arteria coronaria derecha; **RV:** ventrículo derecho; **PA:** arteria pulmonar; **RA:** aurícula derecha; **Laa:** orejuela izquierda; **SVC:** vena cava superior; los asteriscos indican la banda interauricular.

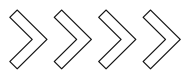


# HEART

**Figura 6.2.** Imagen de una cirugía en la que se observan las relaciones de la aorta desde la base.

**REFERENCIAS.** **RA:** aurícula derecha; **PA:** arteria pulmonar; **RSC:** seno coronario derecho; **RV:** ventrículo derecho; **ncs:** seno no coronario.





## SENOS AÓRTICOS:

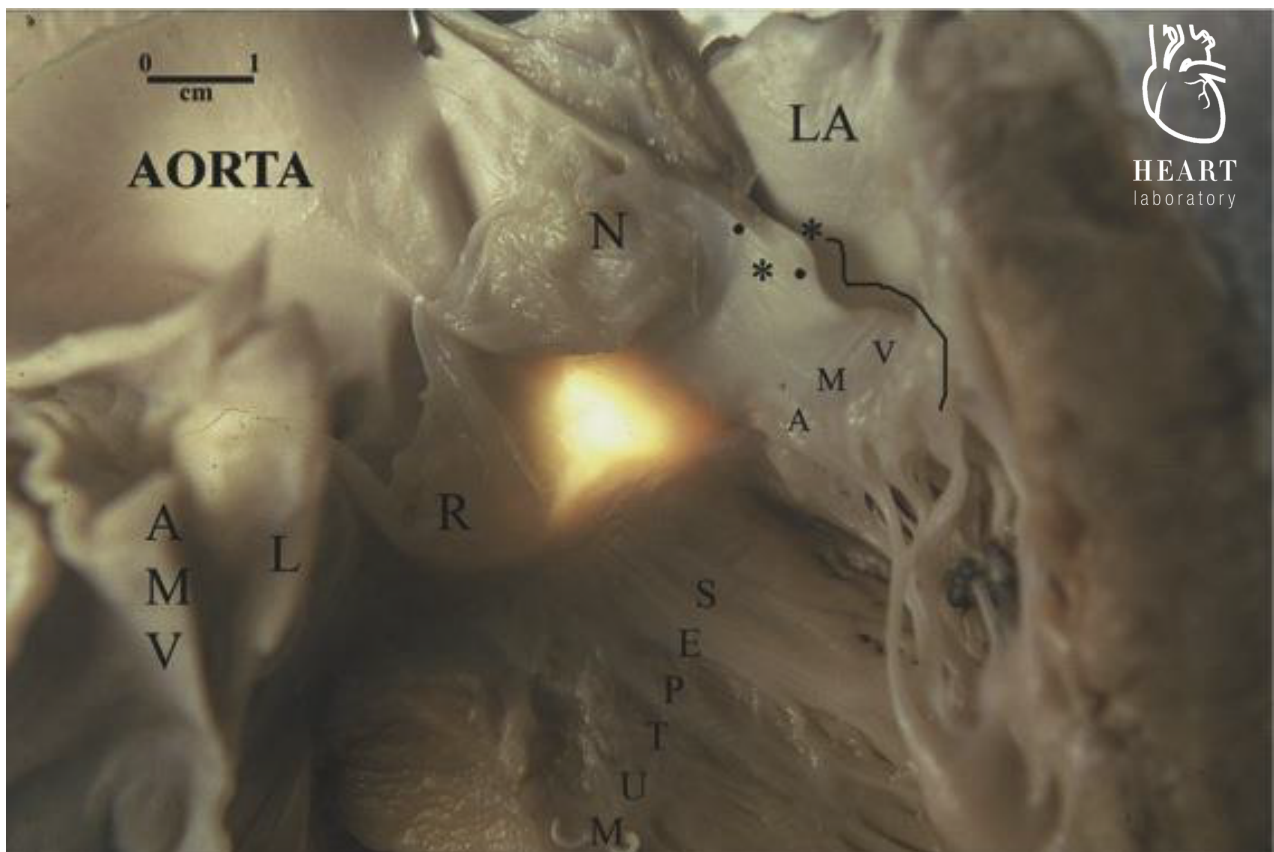
Por encima del aparato valvular, el bulbo aórtico forma los Senos Aórticos o de Valsalva. Los mismos son una suerte de sacos en la pared vascular que abarca el espacio comprendido entre la valva y la pared aórtica.

Se encuentran en número de tres:

**Seno Coronariano Derecho:** se ubica hacia anterior y se apoya sobre el septum muscular, a partir del cual nace la arteria coronaria derecha;

**Seno Coronariano Izquierdo:** se ubica hacia posterior izquierdo y a partir de él, nace la Arteria Coronaria Izquierda. Se apoya por una de sus mitades sobre el septum muscular, y por la otra sobre el trígono fibroso izquierdo y el trígono intervalvular; y

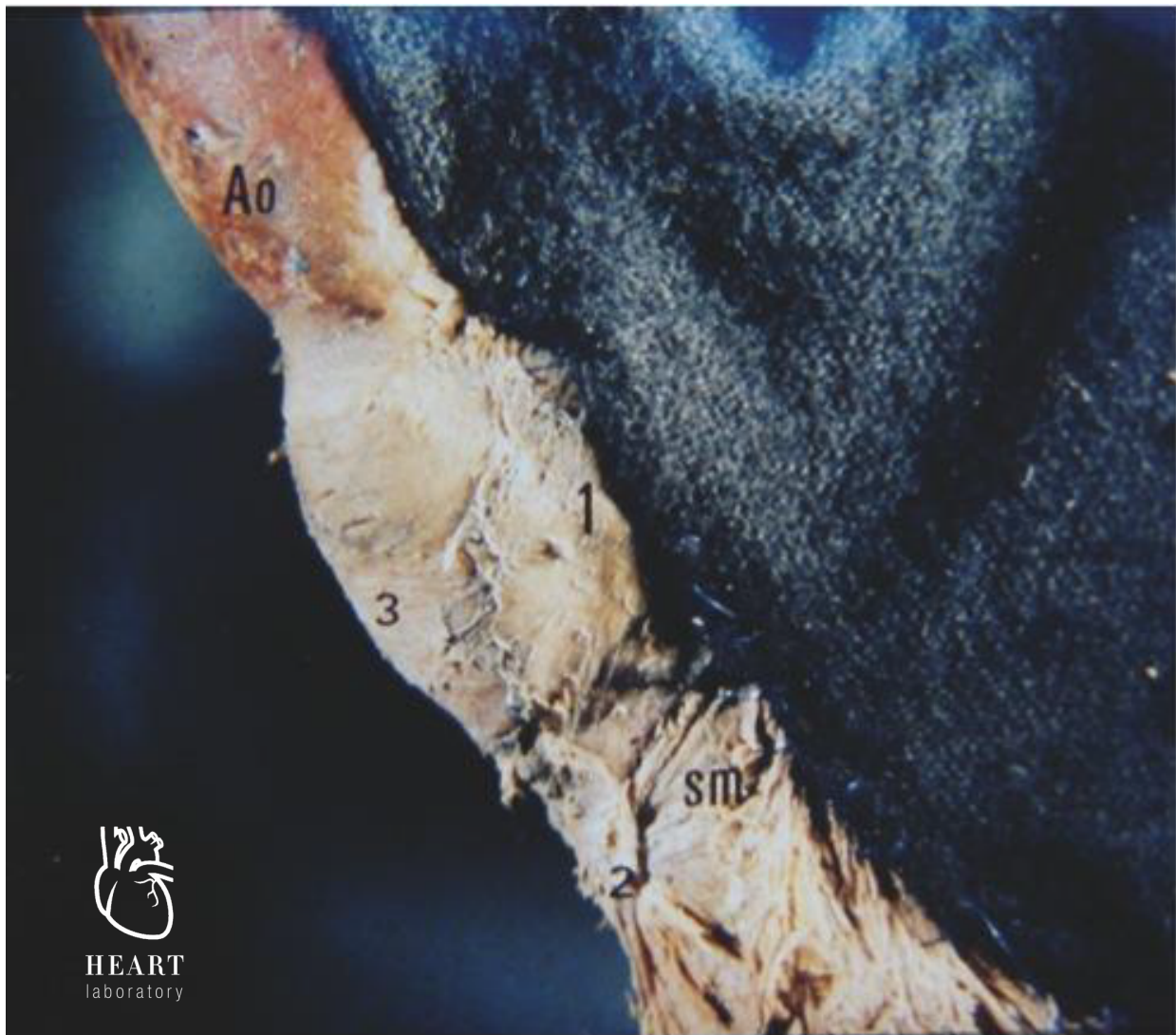**Seno No Coronariano:** se ubica hacia posterior derecho y, como su nombre lo indica, no da origen a ninguna arteria coronaria. Se apoya sobre el trígono intervalvular y el septum membranoso.



**Fotografía 6.2.** Se observa lo mismo que en la fotografía anterior, pero con transiluminación. Puede verse, además, como el “anillo aórtico no existe. Se han seccionado longitudinalmente la arteria y el ventrículo izquierdo. Queda en evidencia su relación íntima con el septum membranoso y la válvula mitral. (Técnica de disección a ojo desnudo y transiluminación de corazón formolizado).

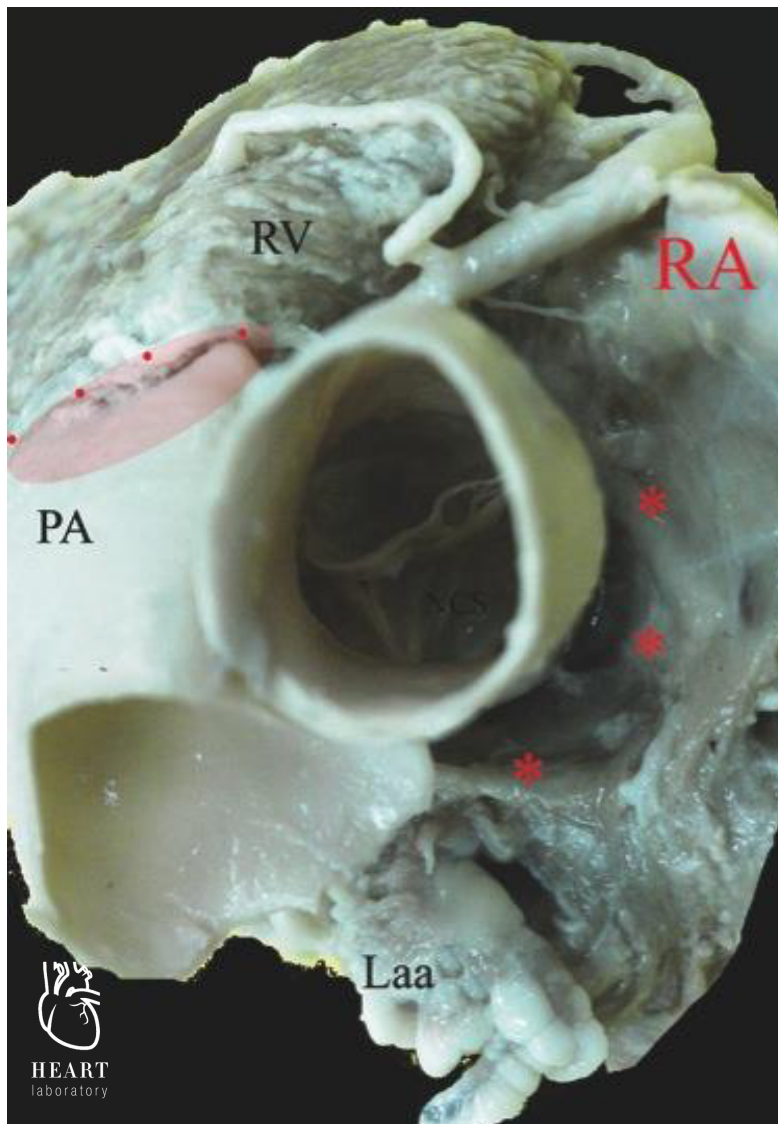
**REFERENCIAS.** LA: aurícula izquierda; AMV: valva anterior de la mitral (hacia ambos lados de la fotografía); L, R y N: senos izquierdo, derecho y no Coronariano; los **ASTERISCOS** indican el trígono intervalvular.





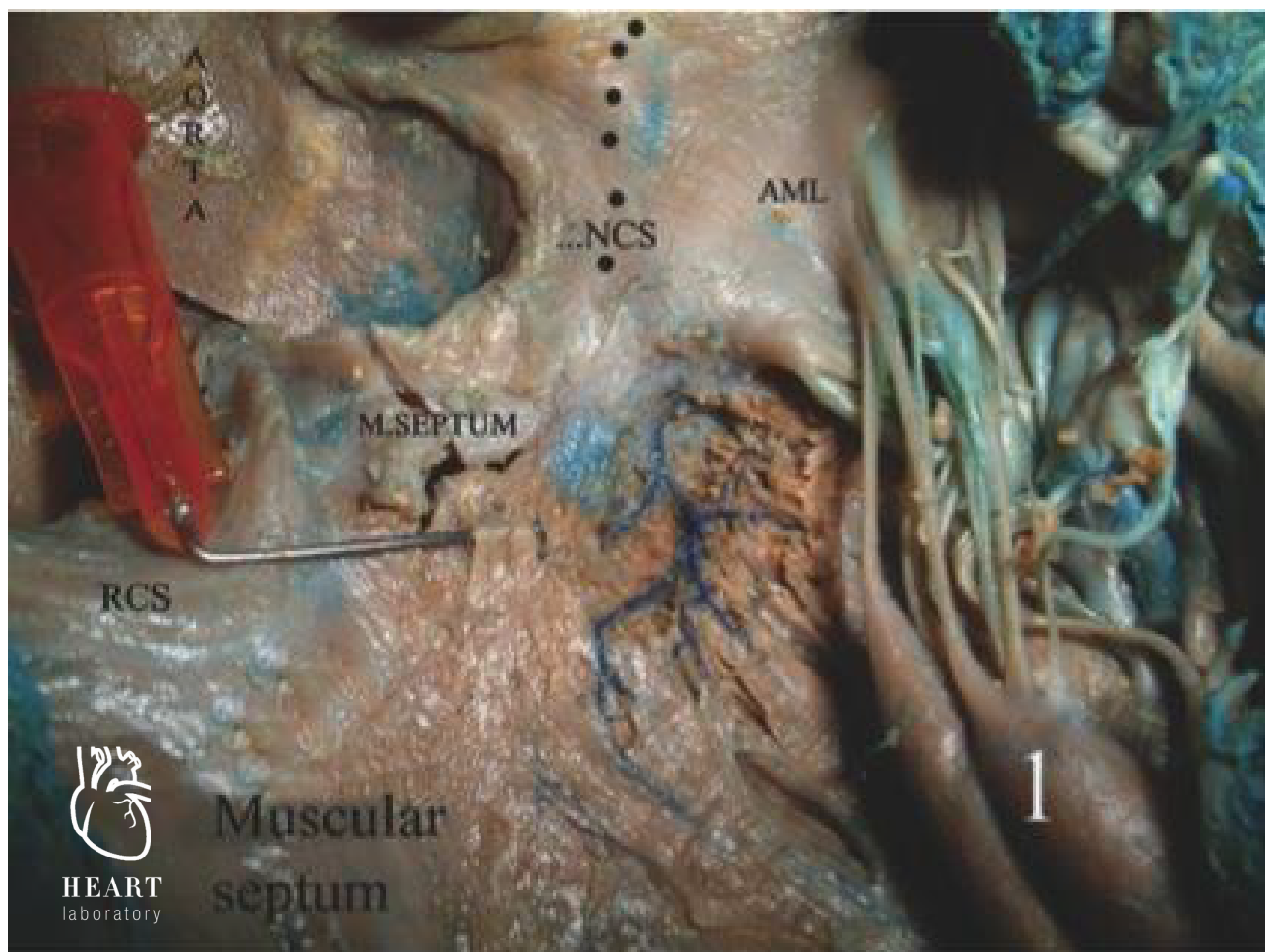
**Fotografía 6.3.** Disección de la aorta ascendente y del ventrículo izquierdo. Se observa claramente la dilatación proximal que corresponde al bulbo aórtico, la cual se continúa directamente con el tubo aórtico. Nótesela composición muscular de este último. (Técnica de disección a ojo desnudo de corazón formolizado).

**REFERENCIAS.** 1: seno no Coronariano; 2: septum muscular; 3: seno Coronariano derecho; **Ao**: aorta; **SM**: septum membranoso.



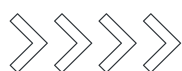**Fotografía 6.4.** Relaciones de la válvula aortica vistas desde la base. Detalle de la coronaria derecha, que emerge del seno Coronario derecho, claramente anterior. Su relación con el ventrículo derecho pone en evidencia donde se halla el septum interventricular. Cabe destacar que la altura a la cual se encuentra la válvula aortica es francamente inferior a la de la válvula pulmonar, posición marcada por la línea de puntos y el sombreado. Esto hace posible que la arteria aorta se comuniquen con el ventrículo derecho en casi de cardiopatías congénitas. El seno no Coronario se relaciona con la banda interauricular, debido a esto, por debajo se hallan las válvulas tricúspide y mitral. Toda patología del seno no Coronario puede llegar a repercutir sobre estas estructuras. Se observan fenestraciones en la valva anterior en su sector no aposicional. (Técnica de disección a ojo desnudo de corazón formolizado).

**REFERENCIAS.** RV: ventrículo derecho; RA: aurícula derecha; PA: arteria pulmonar; NCS: seno no Coronario; Laa: orejuela izquierda; los **ASTERISCOS** indican la banda interauricular, relación del seno no Coronario que debe tenerse en cuenta en algunas cardiopatías congénitas e infecciones en la zona; la **ELIPSE PUNTEADA** indica la zona de relación de la aorta con la arteria pulmonar, y destaca la ubicación superior de la pulmonar y la inferior de la aorta.



**Fotografía 6.5.** Se aprecia el seno Coronario derecho insertado sobre el septum muscular, lejos de la rama izquierda, que se visualiza elevada con una aguja. El seno no Coronario se “sienta” sobre el triángulo intervalvular y el septum membranoso. (Técnica de disección con lupa de 10X de corazón formolizado, tinción por inyección intraarterial de Butaclor).

**REFERENCIAS.** **1:** musculo papilar mitral lateral; **RCS:** seno Coronario derecho; **M.SEPTUM:** septum membranoso; **NCS:** seno no Coronario; **AML:** valva anterior de la mitral; la **LINEA DE PUNTOS** indica el triángulo intervalvular.



## **BIBLIOGRAFÍA**

Latarjet M, Ruiz Liard A. Anatomía Humana. Vol 2. 4ta ed. Buenos Aires: Médica Panamericana; 2011.

Abuin G, Barceló A, Cichero F. El ABC del corazón. 1ra ed. Buenos Aires: Tres Ediciones; 2010.

Rouviere H, Delmas A. Anatomía Humana: Descriptiva, Topográfica y Funcional. Tomo 2. Barcelona: Masson S.A.; 2005.

Drake RL, Vogl W, Mitchell AWM. Gray: Anatomía para estudiantes. 1ra ed. Madrid: Elsevier España; 2005.

Bouchet A, Cuilleret J. Anatomía descriptiva y funcional: Tórax. Buenos Aires: Médica Panamericana; 1985.

Casiraghi JC. Anatomía del cuerpo humano: funcional y quirúrgica. Tomo 2. Buenos Aires: El Ateneo; 1969.

Testut L, Latarjet A. Compendio de Anatomía Descriptiva. Buenos Aires: Salvat Editores S.A; 1951.

HEART  
laboratory